

Vliv LPG-endermoterapie na kožní změny vzniklé během dlouhodobé léčby glatiramer acetátem

MUDr. Jana Földesová¹, MUDr. Vladimír Drvota¹, MUDr. Eva Meluzínová²

¹Dermatovenerologické oddělení, Oblastní nemocnice Kladno

²Neurologická klinika 2. LF UK a FN Motol, Praha

Roztroušená skleróza (RS) je chronické autoimunitní onemocnění, které postihuje centrální nervový systém (CNS). Včasně zahájení terapie může celý proces zpomalit. V článku se zabýváme lokálními nežádoucími účinky v místě vpichu při použití glatiramer acetátu (GA) – Copaxone® a především ovlivněním lokální reakce prostřednictvím techniky LPG-endermoterapie. Jedná se o unikátní technologii, která vznikla na základě osobních zkušeností zakladatele a tvůrce pana Louise Paula Guitaye (LPG). Endermoterapie je mechanická stimulace citlivé tkáně speciální lift hlavicí, při které dochází k aktivaci fibroblastů, stimulaci lymfatického i krevního systému a vede k novotvorbě kolagenu a elastinu.

Klíčová slova: panniculitis, lipoatrofie, glatiramer acetát, LPG-endermoterapie.

Effect of LPG-endermotherapy on skin changes resulting from long-term treatment with glatiramer acetate

Multiple sclerosis (MS) is a chronic autoimmune disease affecting the central nervous system (CNS). Early initiation of treatment can slow down the whole process. The article deals with local adverse effects at the injection site when using glatiramer acetate (GA) – Copaxone®, and, in particular, with interfering with the local response by means of the LPG-endermotherapy technique. It is a unique technology that was developed based on personal experience of the founder and author, Mr. Louis Paul Guitay (LPG). Endermotherapy is mechanical stimulation of sensitive tissue with a special lift head during which activation of fibroblasts and stimulation of both the lymphatic and blood systems occur, leading to collagen and elastin neof ormation.

Key words: panniculitis, lipoatrophy, glatiramer acetate, LPG-endermotherapy.

Roztroušená skleróza (RS) je chronické autoimunitní onemocnění, které postihuje centrální nervový systém (CNS). Častěji se vyskytuje u žen. Včasně stanovení diagnózy a časné zahájení terapie může celý imunopatologický proces zpomalit. V posledních letech je proto léčba zahajována již po prvním příznaku onemocnění. V takovém případě jsou používány onemocnění modifikující léky (Disease Modifying Drugs – DMD). Jedním z nich je glatiramer acetát (GA) – Copaxone®. Přípravek se aplikuje denně subkutánně v dávce 20 mg. Mezi nežádoucí účinky GA patří přechodné systémové reakce bezprostředně po jeho aplikaci. Reakce je charakterizována tlakem na hrudi s palpací, úzkostí a/nebo dušností. Stav se upraví většinou do několika minut a vysvětluje se proniknutím GA do oběhu, což vede k celkové histaminové reakci (Aharoni, 2013). Další nežádoucí účinky jsou lokální reakce v místě vpichu. Zpočátku se projevují bolestivostí, svěděním nebo zarudnutím. Jedná se o zánětlivé pochody podkožní tukové tkáně jako reakce na aplikaci podkožní injekce. Postupně dochází k trvalému zatvrdnutí podkoží (lipoatrofii), což může významně komplikovat aplikaci podkožních injekcí.

V článku jsou zmíněny terapeutické možnosti ovlivnění vzniklých změn v podkoží v souvislosti s dlouhodobou aplikací GA (Lebrun et al., 2011), a to především se zaměřením na použití patentované technologie LPG-endermoterapie. (LPG –

Francouzská společnost, zakladatel a tvůrce patentované ROLL TECHNOLOGIE p. Louis Paul Guitay)

Anatomie a histopatologie kůže

Podkožní tuková tkáň (paniculus adiposus) je nejhlubší vrstva kůže, pochází z mezodermu a je složena z tukové tkáně, tvořená tukovými buňkami (adipocyty), rozdělená septy pojivové tkáně do lalůček, které jsou bohaté zásobené krví a mají aktivní metabolismus. Septa souvisí s vazivem koria a tvoří síť, ve které jsou lalůčky tukové tkáně uloženy. Hloubka tukové podkožní tkáně je dána věkem, pohlavím, genetickou dispozicí, je ovlivněna také endokrinními a metabolickými pochody. Tuková vrstva v různých lokalitách těla kolísá od 0,6 mm (oční víčka) až po několik cm (břícho, hýždě, stehna), kde se vytváří tukový polštář.

Kožní změny se většinou nerozšiřují na podkožní tukovou tkáň a naopak, onemocnění tukové tkáně je ohraničené a relativně zřídka přechází do dermis.

Zánětlivé pochody podkožní tukové tkáně označujeme jako panniculitis. Panniculitidy jsou vyvolány různými příčinami – infekčními, fyzikálními, chemickými, metabolickými, imunologickými nebo ischemickými. Klinický obraz všech panniculitid je podobný. Většinou jde o solitární či mnohočetné uzly nebo plošné indurace v akutním stadiu, které jsou převážně bolestivé, s dalším přechodem do atrofického stadia. Lipoatrofie jsou způsobeny

Neurol. praxi 2015; 16(1): 44–47

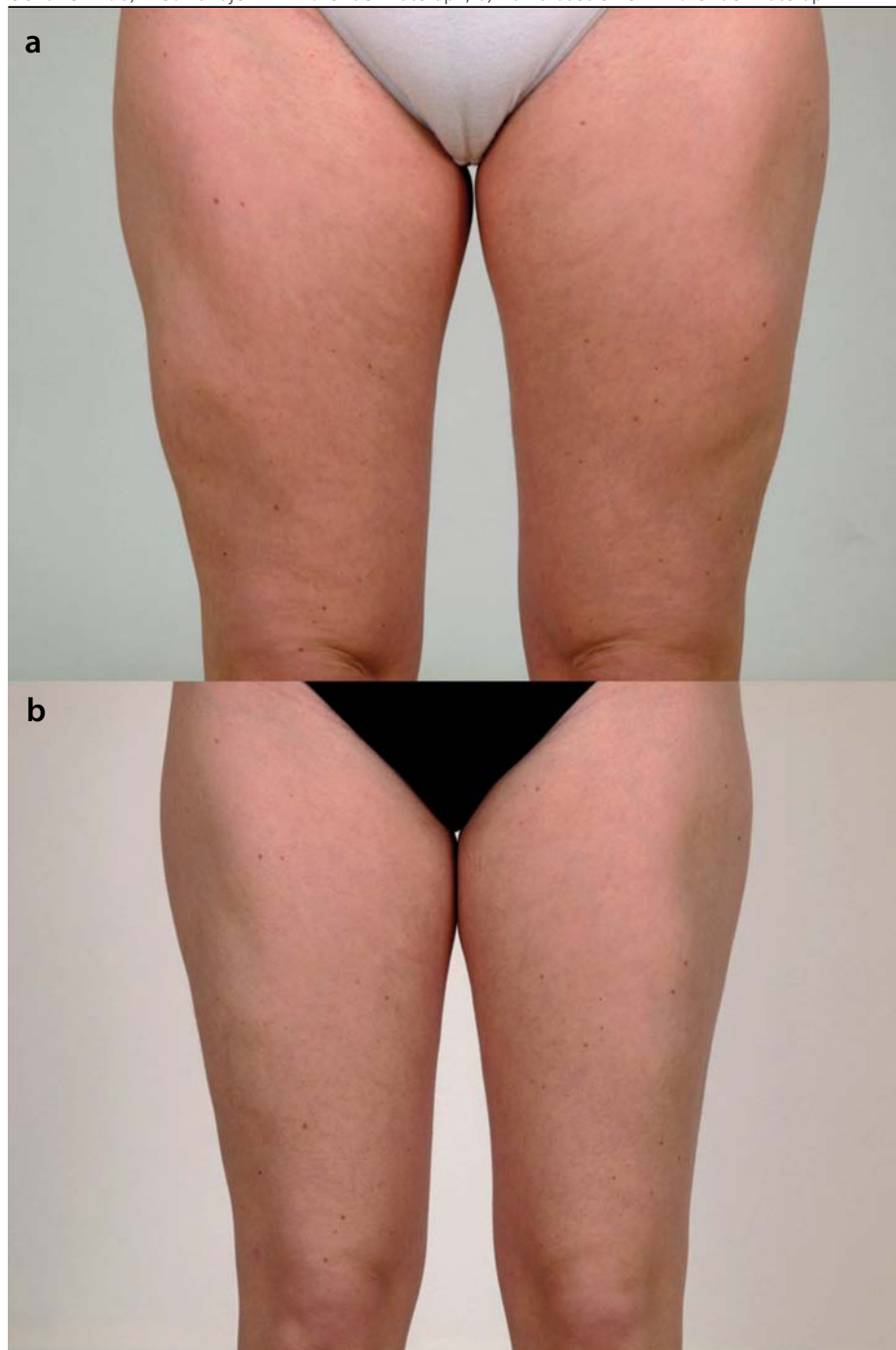
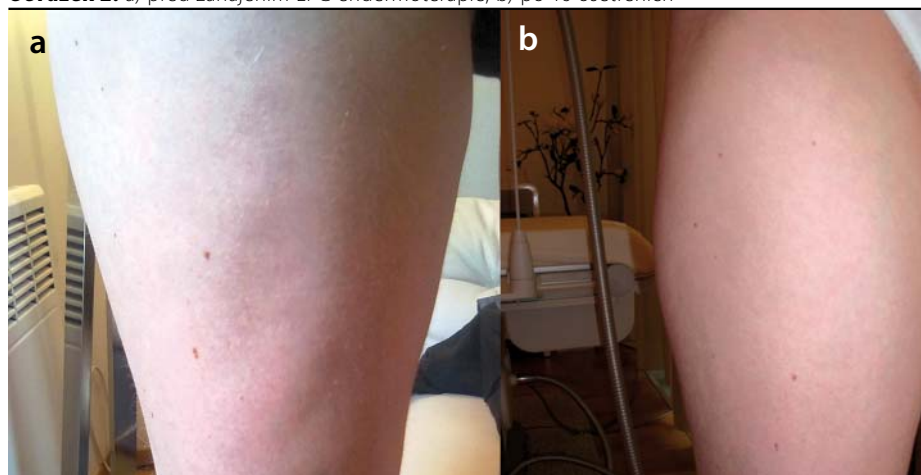
úbytkem až vymizením podkožní tukové tkáně, mohou být lokalizované (většinou posttraumatického původu) – jako v případě aplikace injekčních léků, nebo generalizované (často kongenitálního původu), které se klinicky projevují jako žlábek, mapy, propad tkáně o různé velikosti, s vazivovou změnou ve fázi chronicity (Štok et al., 2013; Braun-Falco, 2011; Štáva et al. Jirásek, 1977).

Vývoj panikulitidy

Akutní zánětlivé stadium je charakterizováno lobulární panikulitidou, která je zpočátku charakterizována velkým počtem neutrofilů (akutní neutrofilní panniculitis), přítomny jsou i lymfocyty a histiocyty. Později se vyvíjí lipofagický granulom s početnými histiocyty, které na sebe váží tuky a tak se mění na pěnivité buňky (stadium granulomatózní). Lipofagický granulom se přímo nebo vzácněji po zkapalnění nahrazuje fibroticky jizvící tkání (fibrotické stadium). Ani jedno stadium není pro onemocnění specifické (Štok et al., 2013).

Management léčby Copaxonem®

Při terapii Copaxonem® dbáme na obecná doporučení aplikace. Před aplikací je třeba dosáhnout pokojové teploty léku – vyjmout injekci minimálně 20 minut před použitím z chladničky. Dále je vhodné nepoužívat alkoholické či jiné dráždivé dezinfekční roztoky, nepichovat injekci do poškozených míst, důsledně využívat všech

Obrázek 1. a) Před zahájením LPG-endermoterapií; b) Po 16 ošetřeních LPG-endermoterapií**Obrázek 2.** a) před zahájením LPG endermoterapie; b) po 16 ošetřeních

oblastí na těle vhodných pro aplikaci, kontrolovat hloubku vpichu. Lék je vhodné aplikovat vpichem celé jehly kolmo do kůže, aplikace by měla být pomalá alespoň po dobu 10 s s následným ponecháním jehly ve tkáni dalších 10 s, místo vpichu by nemělo být masírováno po dobu 24 hodin.

Během vzniku akutní fáze (paniculitis) při zarudnutí, bolestivosti a otoku bývá pacientům doporučováno krátkodobé chlazení místa vpichu (minimálně 5 minut), promazávání indiferentními krémy (mastný neperfumovaný krém typu Nivea, krém s vitamínem E) a při déle trvajících obtížích pak aplikace protizánětlivých fytofarmak (gel s aloe vera, konopná či kostivalová mast), topických nesteroidních antirevmatik (Ibalgin krém). Někdy je doporučováno lokální nanášení slabých či středně silných kortikosteroidních extern (skupina I – hydrokortizon a II – dexametazon, fluocinolon) pro jejich protizánětlivé, antiedematózní a vazokonstrikční účinky.

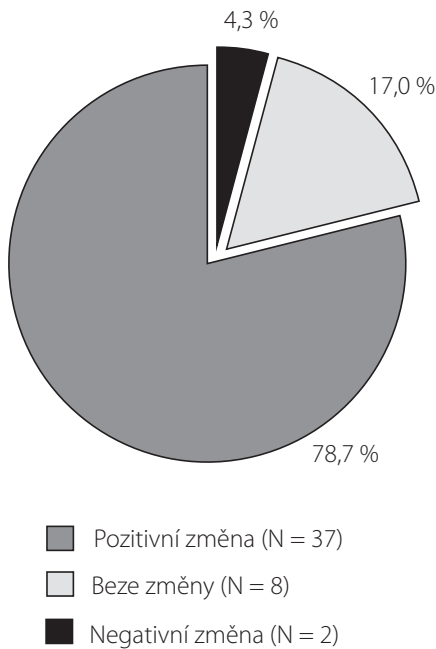
Ve snaze ovlivnit compliance pacienta při rozvoji lipoatrofie během injekční léčby lze využít i metodu LPG-endermoterapie.

LPG-endermoterapie

V roce 1986 byla společností LPG vypracována nauka endermologie o odezvě v kožní tkáni cílenou mechanickou stimulací pomocí LPG patentované hlavice (tj. kombinací dávkovaného vakua a stimulace uchopené kožní řasy motorizovanými válečky LIPO či motorizovanými klapkami LIFT), a to na základě osobních zkušeností zakladatele a tvůrce patentované ROLL TECHNOLOGIE.

LPG-endermoterapie je nechirurgická a tedy neinvasivní, bezbolestná a zcela přírodní technika, která spočívá v přirozené stimulaci kožní tkáně pomocí motorizovaných klapek horizontálním a vertikálním sekvenčním úchopem s podporou dávkovaného vakua. (Patentovaná hlavice s válečky, které jemně stimulují pokožku za použití 3 směrů rotace v závislosti na požadovaném účinku.) Takto vyvolanou tkáňovou gymnastikou dochází k odezvě na buněčné úrovni (aktivace fibroblastů), stimulaci lymfatického a krevního systému, zlepšení oxysličení, odplavení usazenin v podkoží, vede k novotvorbě vláknitých struktur – kolagenu a elastinu a extracelulární matrix, čímž se zlepšit tonus pokožky a její elasticita. Dle frekvence a zvolené síly sání vznikají rozdílné typy stimulace pro specifické terapeutické či estetické cíle. (Možno provádět pooperační ošetření, ošetřovat popáleniny, edémy, jizvy, vrásky, fibrózy apod.) Pro dosažení optimálního výsledku s dlouhotrvajícím efektem je doporučeno 16 ošetření 1 × týdně s následnou udržovací péčí nejlépe 1 × měsíčně (Leburn et al., 2011). Kontraindikace ošetření technikou LPG-

Obrázek 3a. Změna bolestivosti vpichu (pozitivní změna – bolestivost vpichu je nižší po 16 terapiích LPG® než při zahájení ošetření LPG®, beze změny – bolestivost vpichu po 16 ošetřeních LPG® je stejná jako při zahájení LPG® ošetření, negativní změna – bolestivost vpichu po 16 terapiích LPG® je větší než při zahájení LPG® ošetření)

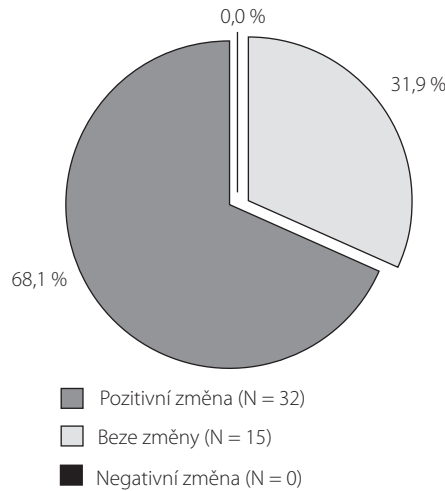


endermoterapie jsou gravidita, hypertenze, venózní nedostatečnost, tromboembolické onemocnění, antikoagulační a kortikosteroidní terapie, akutní bakteriální a virová onemocnění, dekubity a jiné kožní defekty, vakcinace po dobu resorbce, onkologická terapie. Ošetření je nebolestivé a trvání ošetření celého těla je maximálně 35 minut, pro ošetření jednotlivých partií maximálně 15 minut.

Soubor pacientů, výsledky

Terapie LPG byla aplikována u 47 pacientů, kteří v letech 1997–2011 zahájili injekční léčbu GA a došlo u nich k rozvoji lipoatrofie. Pacienti vyplnili vstupní a výstupní dotazník před a po 16 ošetřeních LPG, zároveň byla provedena fotodokumentace s měřením ložisek na počátku a po ukončení terapie. Dotazník byl zaměřen především na dobu aplikace injekce, teplotu léku v době aplikace, chlazení místa vpichu před a po aplikaci, dezinfekci místa před a po aplikaci,

Obrázek 3b. Změna obtížnosti aplikace injekce (pozitivní změna – aplikace injekce je méně obtížná po 16 terapiích LPG® než při zahájení ošetření LPG®, beze změny – obtížnost aplikace injekce po 16 ošetřeních LPG® je stejná jako při zahájení LPG® ošetření, negativní změna – aplikace injekce po 16 terapiích LPG® je obtížnější než při zahájení LPG® ošetření)



střídání místa vpichu. Pozornost byla věnována zejména zarudnutí, vzniku zatvrdlin, bolestivosti a obtížnosti aplikace injekce. Cílem dotazování bylo zjistit, zda ovlivní nesprávná technika vpichu nebo aplikace chlazeného léku vznik lipoatrofie.

Ve vyhodnocení výsledků vstupního dotazníku bylo zřejmé, že u všech 47 pacientů byla obtížná aplikace injekce pro zatvrdnutí, úbytek tukové tkáně a bolest v místě vpichu velmi častá. V hodnocení výstupních dotazníků po šestnácti ošetřeních LPG-endermoterapie bylo statisticky významné snížení bolestivosti a snadnější aplikace injekce (obrázky 3a, 3b). Zatvrdlá místa vymizela nebo se zmenšila a to do té míry, že oblast původní lipoatrofie byla opět využitelná k injekční aplikaci léku (obrázky 1 a 2). Rozsah lipoatrofie byl posuzován subjektivním pocitem pacienta, objektivním vyšetřením a fotodokumentací. Fotodokumentace a výsledky objektivního vyšetření prokazují zlepšení nálezu u většiny monitorovaných pacientů (Jarkovský et Malúšková, 2014).

Závěr

Vznik lipoatrofie během dlouhodobé aplikace GA může zhoršit adherenci nemocných k této

bezpečné a zároveň účinné terapii a může vést k jejímu předčasnému ukončení. Nejdůležitější je prevence vzniku uvedených nežádoucích kožních změn – správnou rotací míst vpichu, správnou technikou aplikace subkutánní injekce, vyloučení dlouhodobého chlazení, správnou péčí o kůži. Při vzniku nežádoucích, chronických kožních reakcí během terapie GA nabízí výše popsaná metoda LPG-endermoterapie možné řešení problému. Při jejím použití lze zlepšit možnost aplikace injekční terapie a prodloužit celkovou dobu léčby GA. Pro udržení výsledného pozitivního účinku ošetření metodou LPG-endermoterapie je vhodné opakování ošetření dle individuálních obtíží. Toto ošetření není hrazeno zdravotními pojišťovnami.

Literatura

1. Braun-Falco O, Plewig G, Wolff HH. Dermatologie a venerologie, Martin: Osveta 2001: 706–722.
2. Štokr J, et al. Dermatovenerologie, 2. vyd., Praha: Galén 2013: 245–249.
3. Štáva Z, Jirásek L, Schwank R, Trapl J. Dermatovenerologie, Praha Avicenum 1977: 267–268.
4. Jarkovský J, Malúšková D. Podklady pro hodnocení efektivity ošetření LPG endermologie u pacientů při injekční léčbě Copaxonom®, Institut biostatistiky a analýz, Lékařská a Přírodovědecká fakulta, Masarykova Univerzita Brno I/2014.
5. Aharoni R. The mechanism of action of glatiramer acetate in multiple sclerosis and beyond. *Autoimmun Rev.* 2013 Mar; 12(5): 543–553. doi:
6. Lebrun C, Mondot L, Bertagna M, Calleja A, Cohen M. Endermology: a treatment for injection-induced lipoatrophy in multiple sclerosis patients treated with sub cutaneous glatiramer acetate. *Clin Neurol Neurosurg.* 2011 Nov; 113 (9): 721–4. doi:10.1016/j.clineuro.2011.07.012. Epub 2011 Aug 11. PubMed PMID: 21839580.

Článek doručen redakci: 22. 4. 2014

Článek přijat k publikaci: 6. 1. 2015

MUDr. Jana Földesová

Dermatovenerologické oddělení,
Oblastní nemocnice Kladno
Vančurova 1 548, 272 01 Kladno
jana.foldesova@seznam.cz